



UNIVERSIDADE EDUARDO MONDLANE

FACULDADE DE VETERINÁRIA

Departamento de Clínicas

Secção de Cirurgia

Trabalho de culminação de estudos

**Estágio pré-profissional no Hospital Escolar Veterinário
(H.E.V.)**

&

**Estudo comparativo da eficácia da abraçadeira e fio de nylon
na deferentectomia em cães adultos**

Autora: Rabia Canda

Supervisor: Dr. Ivan Felismino Charas dos Santos (M.V.; M.V.M.; Odont.Vet.Esp.)

Co-Supervisor: Dra. Laurinda Augusto (M.V.; M.V.M.)

Maputo, Setembro de 2010

ABREVIATURAS

%	Percentagem
°C	Graus centígrados
Am	Amarelo
A.S.C	Ácido ascórbico
Billir.	Bilirubina
C.C	Corpos cetónicos
Cm	Centímetros
Eos.	Eosinófilos
Epit.	Epiteliais
Eritr.	Eritrócitos
Esper.	Espermatozóides
F.Leuc.	Função leucocitária
g	Gramas
H.E.V	Hospital Escolar Veterinário
Ht.	Hematócrito
Hg.	Hemoglobina
Kg	Kilograma
Leu/ml	Leucócitos por mililitro
Leuc.	Leucócitos
Linf.	Linfócitos
mg	Miligramas
mg/dl	Miligramas por decilitro
mg/ml	Miligramas por mililitro
ml	Mililitro
mm	Milímetro
mm²	Milímetros quadrados
mm³	Milímetros cúbicos
Mon.	Monócitos
N.a	Neutrófilos adultos
N.j	Neutrófilos jovens
Neg.	Negativo
No	Número
Oxalato de Ca⁺⁺	Oxalato de cálcio

pH	Potencial hidrogeniônico
Post.	Positivo
Prot.	Proteínas
S.biliares	Sais biliares
SG	Densidade
Tur	Turvo
UEM	Universidade Eduardo Mondlane
Urat	Uratos
Urobin.	Urobilinogénio

LISTA DE TABELAS

Tabela I -	Participação e observação das actividades de rotina realizados no H.E.V. no período de 03 de Março a 03 de Junho de 2010-----	5
Tabela II -	Participação e observação de casos clínicos realizados no H.E.V. no período de 03 de Março à 03 de Junho de 2010-----	6
Tabela III -	Participação e observação em casos cirúrgicos realizados no H.E.V. no período de 03 de Março a 03 de Junho de 2010-----	7
Tabela IV -	Participação e observação dos exames complementares de diagnóstico requisitados pelo H.E.V., e realizados na Faculdade de Veterinária no período de 03 de Março a 03 de Junho de 2010-----	8
Tabela V –	Classificação dos fios de sutura-----	14
Tabela VI	Duração das cirurgias-----	27
Tabela VII	Valores da concentração espermática antes das cirurgias (espermatozóides/mm ³)-----	28

LISTA DE FIGURAS

Figura I.	Esquema ilustrativo do aparelho genital masculino (vista lateral)-----	10
Figura II.	Imagem ilustrando o fio de nylon comercial-----	15
Figura III.	Esquema ilustrativo da abraçadeira nylon-----	16
Figura IV.	Imagem ilustrando a colecta de sangue pela veia cefálica (A) e colecta de urina por cateterização (B)-----	20
Figura V.	Imagem ilustrando a técnica de manipulação digital para colecta de sémen (A), e tubo colector contendo sémen (B)-----	20
Figura VI.	Imagem ilustrando o animal entubado e em manutenção anestésica inalatória, envidenciando o pulsoxímetro (A) e circuito semi-fechado (B)-----	21
Figura VII.	Imagem ilustrando a incisão na pele sobre o cordão espermático-----	22
Figura VII.	Imagem ilustrando a localização do cordão espermático (A) e isolamento do ductos deferentes (B)-----	22
Figura IX.	Imagem ilustrando a ligadura dupla do ductos deferentes usando fio de nylon (A) e ligadura dupla usando abraçadeira de nylon (B)-----	23
Figura X.	Imagem ilustrando a aproximação do tecido subcutâneo (A) e a pele fechada com pontos de sutura simples (B)-----	23
Figura XI.	Imagem ilustrando a deferentectomia contralateral-----	24
Figura XII.	Imagem ilustrando a laqueação do ductos deferentes usando a abraçadeira de	

	nylon (A) e laqueação do ductos deferentes usando o fio de nylon (B)-----	24
Figura XIII.	Imagem ilustrando o animal em recuperação anestésica-----	25
Figura XIV.	Imagem ilustrando o tubo de ensaio com sémen a diluição 1:10-----	26
Figura XV.	Esquema ilustrativo da câmara de newbauer (A), área de contagem de células (B)-----	26

ÍNDICE

RESUMO

1	INTRODUÇÃO.....	1
2	OBJECTIVOS.....	3
3	ACTIVIDADES REALIZADAS.....	4
4	ESTUDO COMPARATIVO DA EFICÁCIA DA ABRAÇADEIRA E DO FIO DE NYLON NA DEFERENTECTOMIA E LAQUEAÇÃO DOS DUCTOS DEFERENTES EM CÃES ADULTOS	9
4.1	REVISÃO BIBLIOGRÁFICA.....	10
4.1.1	Introdução.....	10
4.1.2	Deferentectomia	11
4.1.3	Fio de sutura.....	13
4.1.4	Avaliação da concentração espermática.....	16
4.2	MATERIAL E MÉTODOS.....	18
4.2.1	Material.....	18
4.2.2	Metodologia.....	19
4.3	RESULTADOS.....	27
4.4	DISCUSSÃO.....	29
4.5	CONCLUSÃO.....	31
4.6	RECOMENDAÇÕES.....	32
5	REFERÊNCIAS BIBLIOGRÁFICAS.....	33
6	ANEXOS.....	37

RESUMO

O presente relatório é referente ao trabalho de culminação de curso em forma de estágio supervisionado e trabalho experimental, ambos realizados pela estudante Rabia António Canda, no Hospital Escolar Veterinário (H.E.V.), no período de 03 de Março à 03 de Junho de 2010. A estudante durante o período de estágio teve a oportunidade de participar de várias actividades, colaborando directamente em: 18% das actividades de rotina realizadas, com destaque para as desparasitações (37,4%), vacinações anti-rábicas (22,6%) e vacinas polivalentes (19,8%); 36% de casos clínicos onde destacaram-se as enterites (8,7%); 37% das cirurgias realizadas, com ênfase para as ovário-histerectomias (22,5%) e orquidectomias (15,7%). Em relação aos exames complementares, a estagiária participou em 17% dos exames complementares efectuados, sendo o hemograma o exame mais requisitado (28%).

Realizou-se durante o período de estágio um estudo que visava comparar a eficácia da abraçadeira de nylon e do fio de nylon na deferentectomia e na laqueação do ductos deferentes em cães adultos. A comparação abarcava as manobras cirurgicas, o tempo de cirurgia e seus custos e tempo decorrido à azospermia.

Foram usados 12 cães adultos de raça, sexo e peso variado, divididos em quatro grupos de três animais:

- O primeiro grupo submetido a deferentectomia usando a abraçadeira de nylon para ligadura do ductos deferentes,
- O segundo grupo submetido a laqueação do ductos deferentes usando a abraçadeira de nylon,
- O terceiro grupo submetido a deferentectomia usando o fio de nylon,
- E o quarto grupo submetido a laqueação do ductos deferentes usando o fio de nylon.

Do estudo constatou-se que a abraçadeira de nylon foi de fácil manipulação o que reduziu o tempo cirúrgico e conseqüentemente o tempo de anestesia e os custos que envolvem todo o processo. A azoospermia verificou-se na primeira semana após a cirurgia em todos grupos de estudo. Estudos posteriores são recomendados de modo a verificar o efeito a longo prazo da abraçadeira no organismo e a verificar a reversibilidade da deferentectomia no cão já provada em Humanos.

INTRODUÇÃO

O presente relatório de culminação de estudos é referente ao estágio realizado no Hospital Escolar Veterinário (H.E.V), uma unidade hospitalar de ensino e prestação de serviços médico-veterinários, pertencente à Faculdade de Veterinária da Universidade Eduardo Mondlane (UEM), no período de 03 de Março à 03 de Junho de 2010.

O H.E.V. funciona em instalações da Faculdade de Veterinária que são património do estado, com as seguintes infra-estruturas:

- (i)** Um edifício principal, também designado por complexo clínico-cirúrgico, que possui uma enfermaria, uma sala de cirurgia com máquina para exame radiológico, sala de reanimação, um gabinete de administração, dois gabinetes para clínicos afectos à secção de cirurgia, duas casas de banho, uma casa de banho convertida em câmara escura para a revelação das chapas radiográficas, e uma área de preparação cirúrgica;
- (ii)** Uma enfermaria para cães;
- (iii)** Uma enfermaria para gatos e médios animais de produção, com dois gabinetes para os clínicos de Medicina Interna, um laboratório e uma pequena farmácia;
- (iv)** Uma enfermaria para grandes animais de produção, que inclui dois gabinetes para os clínicos de Reprodução Animal e um laboratório;
- (v)** Um pavilhão para os animais suspeitos de doenças infecto-contagiosas, com dois gabinetes para os clínicos;
- (vi)** Um anfiteatro clínico, para aulas teórico e práticas das disciplinas do Departamento de Clínicas;
- (vii)** Um hotel para cães e gatos;
- (viii)** Uma cozinha, um refeitório e uma lavandaria;
- (ix)** Um edifício dos Serviços de Consulta Externa e instalações anexas, composto por um gabinete de administração, uma sala de consultas, um gabinete para o clínico de serviço, um laboratório, uma enfermaria e sala para os enfermeiros, localizado na Av. Emília Daússe nº 1695 - Maputo - Moçambique.

O estágio pré profissional é uma ponte de transição da teoria à prática de todos os conhecimentos adquiridos ao longo do curso. É a fase de familiarização e contextualização do futuro profissional com o que é a realidade prática em clínica veterinária e seu dia-a-dia num âmbito cultural, social e profissional, onde o futuro profissional em veterinária torna-se mais participativo e autónomo. A vivência diária com os clientes, contextualizando-os sobre a saúde de

seus animais de estimação e na luta de lhes garantir um bem estar, é uma das batalhas que se trava durante o estágio, pois é difícil fazê-los perceber que os animais de estimação são mais que simples animais, são amigos e companheiros enquanto a vida assim o permitir.

O estágio não só traz vantagens aos formandos, como também aos formadores, pois estes têm a chance de observar através do formando a qualidade de ensino e as lacunas na instituição, podendo no futuro intervir em mudanças para melhorias na qualidade de formação sócio acadêmica dos futuros veterinários.

A procriação excessiva de cães e gatos no ambiente urbano é um problema de saúde pública e de bem estar animal. Para se desenvolver campanhas de controle populacional necessita-se de protocolos cirúrgicos seguros, rápidos e de baixo custo (Costa Neto, 2009).

O método de esterilização comumente empregue em cães é a orquidectomia que consiste na extração total dos testículos (Lima *et al.*, 2010). Este método, porém, não estimula os proprietários dos cães em esterilizá-los, pois, por um lado a estética no animal fica comprometida, e por outro, como efeito da orquidectomia o animal torna-se manso, acreditando os donos, que este facto afecta na capacidade de guarda do animal. Outro método de esterilização é a deferentectomia, que consiste na interrupção do ductos deferentes, neste a estética bem como o carácter não se compromete, pois os testículos mantêm-se intactos, órgãos estes que são os responsáveis pela produção de hormonas que respondem pelo perfil masculino no animal (Howe, 2006).

Até a actualidade, em castrações por deferentectomia são comumente empregues o fio de sutura catgut e o fio de nylon. Nos últimos tempos um novo material tem sido introduzido na área da cirurgia – as abraçadeiras de nylon, dispositivos inicialmente desenhados para manobras electro-hidráulicas.

A abraçadeira de nylon além de ser resistente à tração apresenta um sistema travante eficiente. O material é de fácil manuseio e esterilização, baixo custo e bem tolerado pelo organismo (Silva *et al.*, 2004; Silva *et al.*, 2006).

Na actualidade este dispositivo têm sido utilizado em cirurgias diversas, como reparação de fracturas, ovário-histerectomias, hemostases vasculares, e seus resultados são descritos como um sucesso (Chavez *et al.*, 1992; Sorbelo *et al.*, 1998; Castro *et al.*, 2004; Miranda *et al.*, 2004; Silva *et al.*, 2004; Oliveira, 2006). Porém, não foi divulgado até ao momento nenhum trabalho referente ao seu emprego em deferentectomias e laqueações em cães.

O presente estudo visa testar e comparar o emprego das abraçadeiras de nylon e do fio de nylon na deferentectomia, uma vez que a abraçadeira é de fácil aquisição, baixo custo, e é descrita como sendo prático e eficiente.

OBJECTIVOS

- Participar, observar, acompanhar e redigir um relatório das actividades de rotina, dos casos clínicos e cirúrgicos e do diagnóstico laboratorial em animais domésticos atendidos no Hospital Escolar Veterinário (H.E.V.), durante o período de estágio;
- Desenvolver habilidades em metodologia de pesquisa e de elaboração de trabalhos científicos, através de pesquisa de artigos científicos da área em causa;
- Testar e comparar a eficácia da abraçadeira de nylon e do fio de nylon na deferentectomia e laqueação dos ductos deferentes em cães adultos.
- Comparar a eficácia da deferentectomia e laqueação dos ductos deferentes em cães adultos.

ACTIVIDADES REALIZADAS

O estágio, como foi anteriormente referido, decorreu num período de 3 meses, durante o qual a estudante teve a oportunidade de participar de ocorrências variadas dentre emergências, consultas rotineiras, cirurgias, bem como participar da execução de exames complementares de laboratório. Sendo assim, as actividades foram organizadas em três áreas: consultas de rotina, cirurgias e exames complementares.

Nas consultas pôde-se verificar um grande interesse dos proprietários dos animais de estimação em zelar pelo bem estar de seus animais, de tal modo que levavam-nos as vacinações, desparasitações bem como para banhos ectoparasiticidas. Em 3 meses registaram-se 210 desparasitações, 127 vacinações anti-rábicas e 111 vacinações polivalentes em cães e gatos. (Tabela I). Nas consultas surgiram casos clínicos, de resolução imediata, a longo prazo, e de resolução cirúrgica. Dos casos clínicos registados ênfase para as enterites idiopáticas, sarna demodécica, e intoxicações por rodenticidas. (Tabela II).

Foram registadas 100 operações cirúrgicas, com destaque para as cirurgias do aparelho reprodutor (orquidectomia e ovário-histerectomia), maior parte delas a pedido dos proprietários (Tabela III). Os exames complementares foram realizados sempre que necessários, de referir que os exames microbiológicos, hematológicos e radiológicos foram dos mais requisitados na rotina do H.E.V. (Tabela IV).

Tabela I. Participação e observação das actividades de rotina realizados no H.E.V. no período de 03 de Março a 03 de Junho de 2010.

Actividades	Participação	Observação	Total
Banhos ectoparasiticidas	5 ^c	45 ^c	50
Corte de unhas	1 ^c	5 ^c	6
Desparasitações	38 ^c	165 ^c + 7 ^g	210
Fluidoterapia	15 ^c	10 ^c	25
Limpeza de ouvidos	0	5 ^c	5
Tratamento de feridas diversas	4 ^c	13 ^c +3 ^g +1 ^{cp} +1 ^{ov}	22
Vacinações anti-rábicas	18 ^c	102 ^c +7 ^g	127
Vacinações polivalentes	18 ^c	93 ^c	111
Total	99	457	556

Legenda: c – cão; g - gato; cp - caprino; ov - ovino; m – macaco.

Tabela II. Participação e observação de casos clínicos realizados no H.E.V. no período de 03 de Março à 03 de Junho de 2010.

Casos clínicos	Participação	Observação	Total
Abcesso	1 ^c	2 ^c	3
Alergia a pulgas	0	2 ^c	2
Ancylostomose	2 ^c	2 ^c	4
Carcinoma hepático	0	1 ^c	1
Compressão medular	1 ^g	0	1
Contusão no membro anterior	0	1 ^c	1
Dermatite fúngica	1 ^c	3 ^c	4
Displasia da anca	1 ^c	1 ^c	2
Dermatite bacteriana	2 ^c	3 ^c	5
Fractura epifisária do fêmur	1 ^c	0	1
Fractura exposta do metatarso	1 ^c	0	1
Gangrena da região metacarpal	1 ^{cp}	1 ^c	2
Impactação das glândulas peri-anais	0	1 ^c	1
Intoxicação por rotenticida	3 ^c	3 ^c	6
Mucocelo salivar	1 ^c	0	1
Obstrução uretral	1 ^g	1 ^{cp}	2
Orquite	1 ^c	2 ^c	3
Otite parasitária	0	2 ^c	2
Persistência de dentes decíduos	0	1 ^c	1
Piometrite	1 ^c +1 ^g	5 ^c	7
Prolapso do globo ocular	0	1 ^c +1 ^g	2
Retenção fetal	1 ^c +1 ^g	0	2
Sarna demodécica	1 ^c	6 ^c	7
Traqueíte	0	1 ^c	1
Vaginite	0	1 ^c	1
Total	32	63	95

Legenda: c – cão; g - Gato; cp - Caprino; ov - Ovino; m – Macaco.

Tabela III. Participação e observação em casos cirúrgicos realizados no H.E.V. no período de 03 de Março a 03 de Junho de 2010.

Casos cirúrgicos	Participação	Observação	Total
Amputação do membro pélvico	2 ^c	1 ^c	3
Amputação do membro torácico	1 ^{cp}	0	1
Cesariana	1 ^c +1 ^g	1 ^c	3
Correcção cirúrgica de entrópio	0	1 ^c	1
Deferentectomia	6 ^c	0	6
Drenagem de abscesso	1 ^c	1 ^c	2
Exérese da glândula salivar sub-mandibular	0	1 ^c	1
Exérese de tumor mamário	0	2 ^c	2
Exérese de tumor venéreo transmissível	1 ^c	0	1
Exodontia	1 ^g +1 ^c	2 ^c	4
Laparotomia exploratória	0	1 ^c	1
Laqueação do ductos deferentes	6 ^c	0	6
Tratamento cirúrgico de osteomielite	1 ^c	3 ^c	4
Mastectomia	0	2 ^c	2
Noduloectomia	0	1 ^c	1
Orquidectomia	1 ^g +3 ^c	3 ^g +9 ^c	16
Osteosíntese da mandíbula	1 ^c	0	1
Osteosíntese da tíbia	1 ^c	1 ^c	2
Osteosíntese do fêmur	1 ^g +1 ^c	2 ^c	4
Osteosíntese do rádio	0	1 ^c	1
Osteosíntese do úmero	1 ^c	0	1
Ovário-histerectomia	6 ^c	14 ^c +3 ^g	23
Raspagem e polimento dentário	1 ^c +1 ^g	3 ^c	5
Resolução cirúrgica de otomatomato	0	4 ^c	4
Resolução fechada de fractura do talus	0	1 ^c	1
Tratamento cirúrgico de ferida incisiva	0	3 ^c	3
Uretrostomia	0	1 ^{cp}	1
Total	39	61	100

Legenda: c – cão; g - Gato; cp - Caprino; ov - Ovino; m – Macaco.

Tabela IV. Participação e observação dos exames complementares de diagnóstico requisitados pelo H.E.V., e realizados na Faculdade de Veterinária no período de 03 de Março a 03 de Junho de 2010.

Meio de diagnóstico	Participação	Observação	Total
Bioquímica sanguínea	0	8	8
Esfregaço de sangue	0	4	4
Exame radiográfico	15	7	22
Exame ultrassonográfico	1	3	4
Hemograma	0	39	39
Histopatologia	2	15	17
Microbiologia	1	9	10
Necrópsia	0	3	3
Parasitologia	3	12	16
Urinálise	2	15	17
Total	24	115	139

**ESTUDO COMPARATIVO DA EFICÁCIA DA ABRAÇADEIRA E DO FIO DE NYLON NA
DEFERENTECTOMIA E LAQUEAÇÃO DOS DUCTOS DEFERENTES EM CÃES ADULTOS**

1.1 REVISÃO BIBLIOGRÁFICA

1.1.1 Introdução

A reprodução e continuidade da descendência animal são garantidas pela fusão de gâmetas sexuais masculinos e femininos, denominada fecundação. O aparelho ou sistema genital masculino (Figura I) é constituído pelas seguintes partes: glândulas sexuais (testículos), vias espermáticas (canais eferentes e deferentes), glândulas acessórias (próstata, vesículas seminais e bulbouretral), e órgão copulador (pénis) (Filho, 1987a; Alfonso, 1990). Os principais órgãos dos constituintes do aparelho genital masculino são os testículos, destes dependem as funções principais do macho. O pénis é um órgão longo que vai da arcada isquiática até um pouco por trás do umbigo. No cão este apresenta um osso sesamóide que lhe confere a propriedade de penetrar quando ainda não está totalmente erecto. Apenas uma glândula acessória existe nos cães, a próstata. Ao longo do trato reprodutor a condução dos fluidos é garantida pelas vias espermáticas. O ductos deferentes, uma das vias espermáticas, é um canal, semelhante a um cordão, que sai do epidídimo em cada testículo e transporta os espermatozóides até a uretra, onde desemboca através de sua ampola. Outras estruturas, como os vasos sanguíneos e os nervos, acompanham cada ductos deferentes e juntos formam uma estrutura semelhante a um cordão, o cordão espermático (Filho, 1987a; Alfonso, 1990).

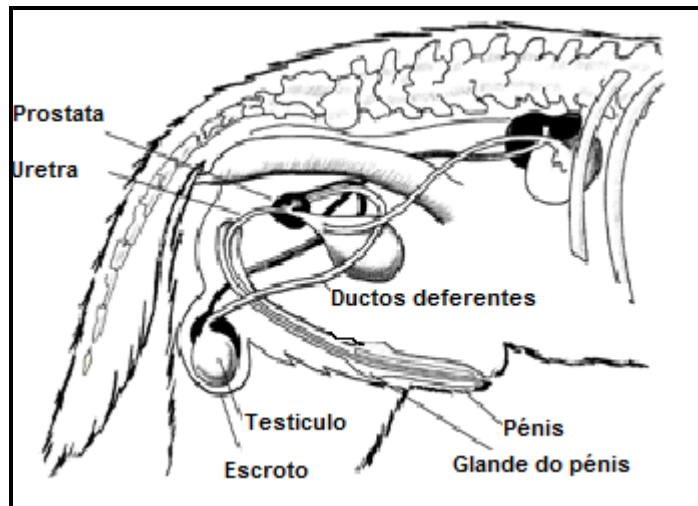


Figura I. Esquema ilustrativo do aparelho genital masculino (vista lateral)

A interrupção da actividade reprodutiva no macho pode ser efectuada através de um processo denominado esterilização ou castração (Alfonso, 1990). Em Medicina Veterinária, a esterilização cirúrgica de cães e gatos é o método anticoncepcional usado para controlar o problema da superpopulação animal, bem como para prevenção de doenças associadas ao sistema reprodutivo como é o caso do tumor venéreo transmissível e da hiperplasia benigna da próstata (Howe, 2006).

As técnicas de castração agrupam-se em dois tipos: castrações incruentas, quando não há produção de hemorragia e o testículo se atrofia; e castrações cruentas, quando se retira o testículo produzindo hemorragia (orquidectomia). Existe também a castração cruenta que não envolve a retirada de testículo, a deferentectomia (Alfonso, 1990). A deferentectomia cirúrgica ou vasectomia igualmente designada, envolve a remoção ou oclusão (laqueação) de parte do ductos deferentes de cada testículo induzindo a infertilidade no macho pela prevenção da saída dos espermatozóides e a sua mistura ao fluido prostático formando o sémen aquando da ejaculação na cópula. Os testículos continuam a produzir espermatozóides, mas estes são reabsorvidos pelo organismo (Howe, 2006).

A deferentectomia através da remoção ou oclusão de parte do ductos é garantida pelo uso de um fio de sutura para a hemostase de modo que não haja extravasão de espermatozóides, o mesmo deve possuir resistência suficiente para não ceder a tensão causada pelos espermatozóides no interior do ductos (Howe, 2006). O sucesso ou eficácia da deferentectomia pode ser avaliado mediante a ausência de espermatozóides no ejaculado. Esta verificação pode ser feita mediante a prova de determinação da concentração espermática, sendo para isso necessário colher o ejaculado no animal antes e depois da intervenção (Hedlund, 2005).

1.1.2 Deferentectomia

Embora a deferentectomia tenha se tornado num procedimento contraceptivo de eleição hoje, este não surgiu para esse efeito no passado, tendo ao longo dos tempos sido utilizado como terapêutica no tratamento e controlo de enfermidades ao longo do trato reprodutor masculino.

1823 - O primeiro relato de deferentectomia, realizado por Sir Astley Cooper em um cão.

1830 – Cooper, não observou degeneração testicular e ampliação da epiderme devido à imensa quantidade de espermatozóides produzido e acumulado no ductos deferentes.

1884 - Brissaud e Griffiths trabalhando em coelhos e cães respectivamente observaram que o bloqueio da saída do ductos deferentes não influenciava na espermatogênese.

1890 - A deferentectomia foi recomendada no lugar da castração. Em 1900, a vasectomia foi usada para remoção de pedras na bexiga.

1945 - Cameron reporta o primeiro caso de reversão da deferentectomia após 5 anos com sucesso em um jovem de 26 anos de idade. Em 1951, foi relatado o segundo caso após 10 anos de deferentectomia.

1948 - Diversas razões foram listadas para o uso da deferentectomia, dentre elas extermínio racial, prevenção de epididimite etc.. Hoje, a deferentectomia é usada principalmente para evitar a concepção (Vasectomy information, 2010).

A deferentectomia ou vasectomia é definida como uma cirurgia de esterilização masculina que consiste na remoção bilateral ou oclusão de porção do ductos deferentes tornando o animal infértil pela prevenção da saída do espermatozóide a quando da ejaculação durante a cópula. No entanto, as características e comportamentos do sexo masculino mantêm-se no indivíduo, é o caso das doenças andrógeno-dependentes que não são prevenidas pela deferentectomia, pois que estas continuam em produção constante (Howe, 2006) Após a deferentectomia, os espermatozoides permanecem no ejaculado canino por mais 3 semanas. Este período até a azoospermia pode ser abreviado por meio de uma lavagem do ductos deferentes com jacto de soro fisiológico na altura da deferentectomia (Hedlund, 2005).

1.1.2.1 Vantagens e desvantagens

É um método permanente de controlo de natalidade, seguro com menos complicações se comparado a laqueadura em fêmeas e é reversível. Porém, não previne as doenças sexualmente transmissíveis como é o caso do TVT (tumor venéreo transmissível) e não elimina o líbido. (Healthwise, 2008).

1.1.2.2 Riscos

Os riscos de complicação após uma deferentectomia são raros. Quando presentes podem incluir: infecção no local da incisão, e em casos raros uma infecção no interior do escroto; saída do esperma de um ductos deferentes para o tecido em torno dele formando um pequeno nódulo (granuloma do esperma); inflamação ao nível da porção dos ductos que retira os espermatozoides do epidídimo (epididimite congestiva); e em casos raros, os ductos deferentes podem voltar a formar-se (recanalização) e o macho volta a tornar-se fértil (Healthwise, 2008).

1.1.2.3 Procedimento cirúrgico

Realiza-se uma incisão de entre 1 a 2 cm sobre o cordão espermático, entre o escroto e o anel inguinal. Após localizar o cordão espermático uma incisão sobre a túnica vaginal realiza-se para isolar o ductos deferentes por meio de dissecação. Liga-se duplamente o ductos deferentes e secciona-se uma secção de 0.5 cm entre as ligaduras. No caso de uma laqueação apenas faz-se uma ligadura simples. Repete-se o procedimento no cordão espermático contralateral. A pele é fechada com pontos isolados simples com fio de nylon (Hedlund, 2005; Howe, 2006).

1.1.3 Fio de sutura

Os fios de sutura datam desde a antiguidade, antes de cristo, quando o Homem sentiu a necessidade de fechar de alguma forma os ferimentos para acelerar a cicatrização e promover maior conforto ao paciente. Há relatos da utilização de vários materiais como fios de suturas a partir de 30 d.c. como: fibra de linho, filamento de seda, tiras da serosa de intestino de herbívoros, tendões de animais, fio do pêlo da extremidade da cauda de bovinos (Sampaio, 2009; Silva, 2009).

A partir do século XIII, os cirurgiões começaram a preocupar-se não só com a natureza do material implantado como fio de sutura, mas também com a sua antissépsia. Houve então, depois desse período a prática da esterilização do material usado em cirurgias e o início da produção em escala industrial dos filamentos usados na síntese cirúrgica. Assim, começou a tendência de se utilizar uma variedade de fios para suturas, esterilizados, com agulhas pré-instaladas e fornecidos para pronto uso (Sampaio, 2009; Silva, 2009).

1.1.3.1 Classificação dos fios de sutura

Silva (2009) e Sampaio (2009), consideram que o fio de sutura ideal, além de fácil manuseio, deveria ser resistente, não embologênico, imunologicamente inerte, não cancerígeno e, após cumprir sua função desaparecer totalmente de modo a não constituir-se em corpo estranho. Um fio de sutura ideal não deve ser capilar, alergênico, carcinogênico, deve ser de uso fácil, ser barato, de fácil aquisição, facilmente esterilizado sem ser alterado e que permita uma cicatriz esteticamente perfeita. Apesar do avanço da ciência, ainda não foi possível desenvolver um material de sutura com todas essas propriedades, entretanto, muito material de sutura está disponível ao cirurgião com várias qualidades.

Os fios de sutura podem ser classificados de várias maneiras de acordo com as suas características e propriedades. Essa classificação baseia-se de acordo com a capilaridade (multifilamentados ou monofilamentados), com a sua origem (orgânicos, sintéticos, minerais ou mistos) e com a sua degradação (inabsorvíveis e absorvíveis), tempo que cada fio leva para perder sua força tensil e ser absorvido ou incorporado pelo organismo (Tabela V). Várias outras propriedades diferenciam os fios cirúrgicos entre si, como absorção de fluídos, aderência bacteriana, elasticidade, plasticidade, aplicabilidade, seu diâmetro, coeficiente de atrito e reacção tecidual (Hering *et al.*, 1993).

Tabela V – Classificação dos fios de sutura (Silva, 2009).

Classificação dos fios de sutura quanto a:				
Absorção pelo organismo	Origem do material	Composição	Capilaridade	
Absorvíveis	Origem animal	Catgut simples	Multifilamento torcido	
		Catgut cromado	Multifilamento torcido	
	Origem sintética	Poliglactina		Monofilamento
				Multifilamento trançado
		Ácido poliglicólico	Multifilamento trançado	
		Polidioxanona	Monofilamento	
		Poliglecaprone	Monofilamento	
Gliconato	Monofilamento			
Inabsorvíveis	Origem animal	Seda	Multifilamentado trançado	
	Origem vegetal	Algodão	Multifilamentado torcido	
		Linho	Multifilamentado trançado ou torcido	
	Origem sintética	Poliamida (Nylon)	Monofilamento	
		Polipropileno	Monofilamento	
		Poliéster		Monofilamento
				Multifilamento trançado
		Politetrafluoretileno	Monofilamento poroso	
Origem mineral	Aço inoxidável	Monofilamento		

1.1.3.2 Fio de poliamida (nylon)

O fio de nylon é um fio inabsorvível de origem sintética produzido a partir da poliamida, sendo de uma cadeia alifática longa de polímero de nylon seis, derivado da hexametenodiamida e do ácido adípico (Figura II). É obtido como material de sutura na forma multifilamentar, mas usualmente se tem produzido e usado na forma monofilamentar, sendo portanto isento de capilaridade. Possui elevada elasticidade, superfície lisa e uniforme, boa flexibilidade e baixo coeficiente de fricção. Sua resistência é intermediária e similar aos fios de polipropileno. Suas propriedades proporcionam alta resistência tensil inicial, maleabilidade e passagem suave pelo tecido (Silva, 2009).

Na Medicina Veterinária, esse material é considerado inabsorvível, embora ocorra hidrólise lenta libertando radicais poliamida bacteriostáticos. Embora o nylon não seja absorvido, a hidrólise progressiva pode causar uma perda gradual de até 20% em sua resistência à tração em cada ano. As suturas com fio de nylon são indicadas para uso geral em aproximação dos tecidos moles e ligadura, incluindo sua utilização em tecidos cardiovasculares, oftalmológicos e neurológicos (Rahal *et al.*, 1997).

É contra indicado em procedimentos onde haja contacto prolongado com soluções salinas (tractos biliar e urinário), podendo resultar na formação de cálculos (Rahal *et al.*, 1997).

O fio nylon é relativamente inerte quando implantado nos tecidos e uma delgada cápsula de tecido conjuntivo é produzido ao redor do mesmo, sendo esta uma das maiores vantagens quando utilizado em sutura ocular. Tem ampla aplicação como material de sutura e causa a mínima reação tecidual (Rahal *et al.*, 1997).




Figura II - Imagem ilustrando o fio de nylon comercial

1.1.3.3 Abraçadeira de nylon

As abraçadeiras de nylon são dispositivos produzidos a base de nylon 6.6, resistente ao calor e produtos químicos, submetido a uma temperatura de utilização de -35°C à 85°C, a sua parte externa é serrilhada (Figura III). Inicialmente concebidos para utilização em manobras eletro-hidráulicas, possui um sistema com travão evitando retorno. Actualmente as abraçadeiras tem sido comumente usadas em cirurgias convencionais, é o caso de resolução de fracturas (substituindo o arame de cerclagem), castrações, ovário-histerectomias, etc (Oliveira, 2006).

Chavez-Caartaya *et al.* (1992), utilizaram as abraçadeiras como suturas para fechamento da parede abdominal, demonstrando a utilidade destes em laparotomias planeadas para lavagem peritoneal em septicémia intra-abdominal, para serem abertas e fechadas quando necessário. As abraçadeiras mostraram ser uma alternativa viável pela praticidade, segurança e eficiência durante o procedimento de ressecção hepática.

Silva *et al.* (2004), utilizaram a abraçadeira de nylon na hemostasia preventiva de veias e artérias na ovário-histerectomia de dez cadelas, e concluíram ser um método alternativo de hemostasia preventiva sem ocorrências de complicações pós-operatórias moderadas ou severas. Oliveira (2006), empregou a abraçadeira na ovário-histerectomia tendo esta demonstrado resistência, rápida aplicação e potencialmente promissor para ligaduras vasculares. Silva *et al.* (2009), Silva Filho *et al.* (2009), Costa Neto *et al.* (2009), testaram o uso da abraçadeira de nylon na ligadura do cordão espermático em castrações de bovinos, equinos e caprinos respectivamente, tendo a abraçadeira se mostrado viável por ser prática, de baixo custo, de fácil e rápida aplicação e principalmente por diminuir os riscos de complicações pós-operatórias. Por outro lado, Costa Neto *et al.* (2008), avaliaram a resposta tecidual local ao implante da abraçadeira e do fio de nylon em músculo de ratos por meio de análise macroscópica e histopatológica, tendo-se verificado no final que não havia diferença nas alterações teciduais causadas por ambos. Miranda *et al.* (2006), testaram a resistência física e o emprego da abraçadeira na resolução de fracturas oblíquas de fêmur em cães, tendo estes concluído que o dispositivo era resistente a tracção e poderia ser uma opção na fixação de fracturas.

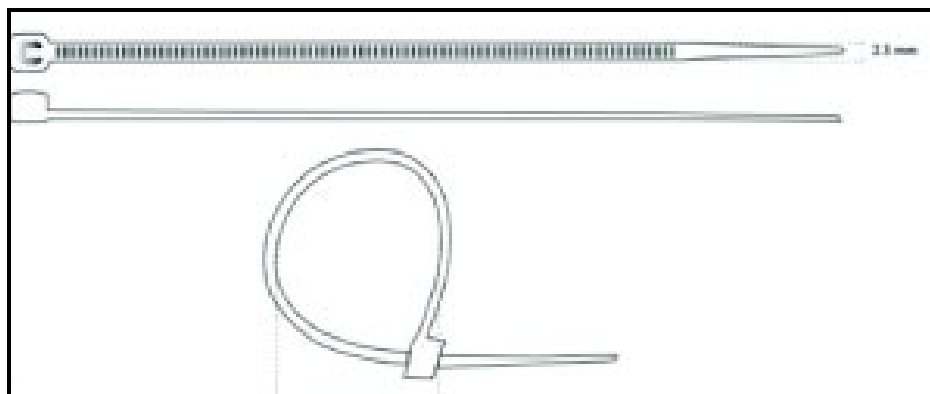


Figura III. Esquema ilustrativo da abraçadeira de nylon (Oliveira , 2006).

1.1.4 Avaliação da concentração espermática

O sêmen a ser avaliado deverá ser colhido da maneira mais correcta, técnica e higienicamente, de modo a se obter resultados mais fiáveis possíveis. Para a obtenção de sêmen em cães, usa-se a excitação manual do corpo do pénis, provocando uma erecção e posterior ejaculação. O método é de simples aplicação e não requer aparelhos, além do recipiente destinado a colher o sêmen (Belzile, 1988; Arthur *et al.*, 1983). A avaliação do ejaculado deve ser feita quanto antes possível após a recolha, procedendo à diluição sem demora (Derivaux, 1982).

A contagem directa é realizada por meio de uma diluição prévia em um meio que para além de produzir uma dispersão dos elementos, é capaz de matar os espermatozóides (de modo que permaneçam imóveis, facilitando a contagem).

Pode-se empregar uma solução de NaCl a 3% ou uma solução de clorzen a 1 a 4% (Derivaux, 1982). Para a determinação de concentração espermática usa-se a técnica empregada em hematimetria.

Sendo o sémen do cão de concentração baixa usa-se uma diluição de 1:10 ou 1:20, usando para tal a pipeta para contagem de leucócitos. Após a diluição, introduz-se o líquido entre a lâmina e a laminula da câmara, procede-se a localização no campo microscópico dos espermatozóides sobre a área delimitada e que corresponde a uma área total de 1 mm². São apenas considerados aqueles que estiverem no interior de cada quadrado e aqueles que se encontram sobre a linha esquerda e superior, e não os que se encontram sobre a linha direita e inferior de modo a não contar duas vezes a mesma célula (Carvalho, 1985).

No cão a média da concentração espermática por mm³ é de 300.000, num intervalo que varia de 60.000 – 300.000 (Filho, 1987b)

1.2 MATERIAL E MÉTODOS

1.2.1 Material

- 12 cães adultos não castrados;
- 1 Kit cirúrgico para castração;
- Analgésico (Carprofeno);
- Sedativo (Acetil Promazina 10),
- Anestésico fixo (Tiopental sódico) e inalatório (Halotano);
- Ringer lactato
- 1 pacote de abraçadeiras de nylon, com 100 abraçadeiras de nylon 6.6, brancas, 14 mm de comprimento, 2,5 mm de largura, resistência a tensão de 8,1 kgs;
- 6 pacotes de fios de nylon 4.0
- 6 pacotes de fio de nylon 2.0
- 12 tubos para coleta de sangue com anticoagulante
- 12 urinálises
- 12 tubos de recolha de sémen
- 1 funil
- 1 suporte térmico de funil
- 3 placas de Newbawer
- 10 liquepetes
- Formol salino 10%
- Lâminas e lamelas
- 1 Microscópio

1.2.2 Metodologia

Foram seleccionados para o estudo 12 cães machos inteiros com idades entre 1 ano à 8 anos, peso entre 11 kg a 26 kg, sem distinção de raça. Os animais foram divididos em quatro grupos de três animais organizados da seguinte forma:

Grupo I: Três (3) cães submetidos à deferentectomia usando a abraçadeira de nylon;

Grupo II: Três (3) cães submetidos à laqueação dos ductos deferentes usando a abraçadeira de nylon;

Grupo III: Três (3) cães submetidos à deferentectomia usando o fio de nylon 2.0;

Grupo IV: Três (3) cães submetidos à laqueação dos ductos deferentes usando o fio de nylon 2.0.

As cirurgias foram realizadas na sala de cirurgia do H.E.V., por um clínico-cirurgião com experiência na área de cirurgia do sistema reprodutivo.

1.2.2.1 Critério de inclusão

Os animais foram submetidos a um exame físico completo, hemograma e exame da urina e do ejaculado. Somente os animais com os parâmetros normais e que ejaculassem mediante estimulação manual foram incluídos no estudo.

Exame físico: O exame físico foi realizado na sala de consultas do H.E.V. e os animais foram submetidos a um exame físico completo pré-operatório, onde aferiu-se a temperatura rectal e tomou-se dados da frequência respiratória e cardíaca. Verificou-se o tamanho dos linfónodos superficiais, elasticidade da pele, tempo de reenchimento capilar e a coloração da esclera, mucosas conjuntivais e oral. Fez-se ainda um exame especial do sistema reprodutor.

Hemograma: O sangue (3ml) foi colectado da veia cefálica com uma seringa de uso único de 5ml (Injekt ® Luer, BRAUN.Germany), conectada a um cateter do tipo borboleta (Medco. South Africa), colocado em tubo contendo anticoagulante K₃ EDTA; (Vakutest KIMA srl, Arzergrande. Italy), e enviado para os laboratório da Medicina Interna da Faculdade de Veterinária da UEM para exame manual do hemograma (Figura IV.A)

Urinálise: A urina foi colectada por cateterização, usando um cateter esterilizado (BUSTER ®, 2,6 x 500mm. Alemanha), e posteriormente enviada para o laboratório da Medicina Interna da Faculdade de Veterinária da UEM para análise. O exame foi realizado através de tiras de exame rápido de urina (U11, urinalysis reagent strips, Shenzhen Mindray Bio-Medical Electronics Co., Ltda.China) (Figura IV.B).

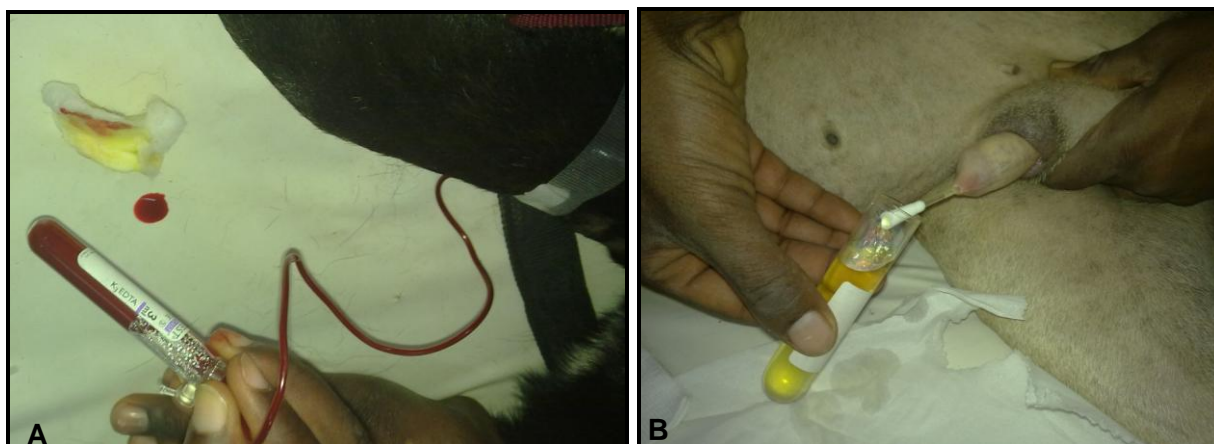


Figura IV - Imagem ilustrando a colecta de sangue pela veia cefálica (A) e colecta de urina por cateterização (B)

Colecta de sémen: Foi colhido sémen dos animais e verificada a presença de espermatozóides no ejaculado. A técnica de colecta consistia em exercer uma pressão associada a movimentos rápidos de vai e vem na região compreendida entre o bulbo peniano e os testículos (Figura V.A e B).

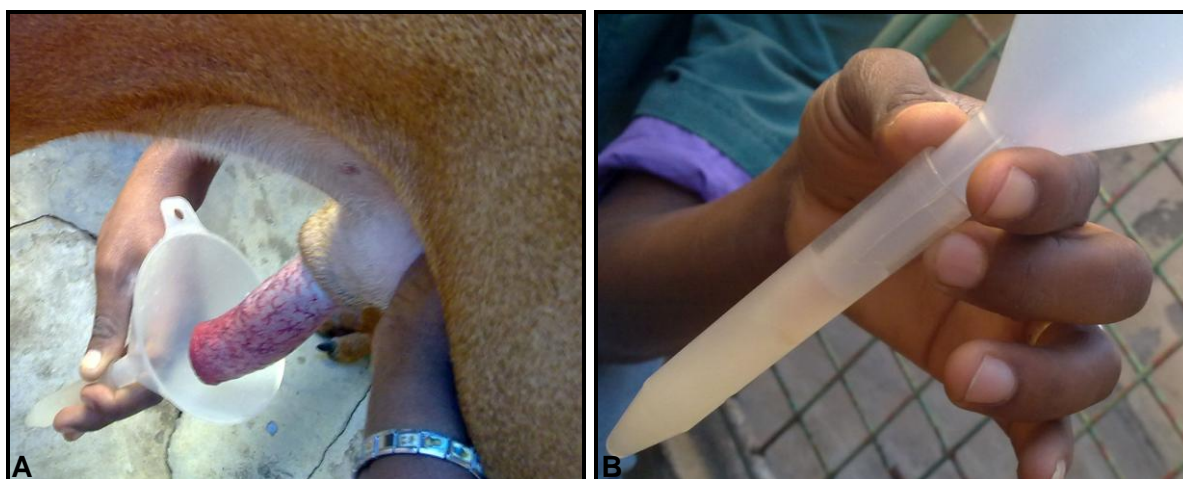

Figura V - Imagem ilustrando a técnica de manipulação digital para colecta de sémen (A), e tubo colector contendo sémen (B)

1.2.2.2 Critérios de exclusão

Foram excluídos do estudo animais que não possuíam parâmetros fisiológicos do ponto de vista clínico e laboratorial para o estudo, como também animais que desenvolveram qualquer tipo de patologia pós cirúrgica. Para o presente estudo foram inicialmente selecionados 17 animais, dos quais cinco (5) foram retirados, pois quatro (4) deles em seu ejaculado não continha espermatozóides, e um (1) desenvolveu uma infecção escrotal.

1.2.2.3 Deferentectomia

Jejum Pré-operatório: Todos os animais foram submetidos a jejum alimentar e hídrico de, respectivamente, 12 e 2 horas antes do início da cirurgia.

Pré-medicação anestésica: Na pré-medicação anestésica foi usado um anti-inflamatório não esteroide e analgésico, carprofeno (50mg/ml) (Rimadyl[®], Injectable, Pfizer, África do Sul), na dose de 4,4 mg/Kg, administrado por via subcutânea na prega do pescoço, seguido de um sedativo, acetilpromazina (Aceprom 10[®] injection, Bayer HealthCare, Africa do Sul), na dose de 0,05 mg/kg, por via intramuscular, na região dos glúteos.

Indução anestésica Quinze minutos depois da pré-medicação foi feita a indução anestésica com o tiopental sódico (Thiopental sodium for injection BP 1GM, Nicholas Piramal India limited. India), na dose de 10 mg/kg, por via intravenosa (veia cefálica). Após a indução anestésica, realizou-se a intubação endotraqueal com tubo endotraqueal (Leyland, Medical & Industrial Equipment, Magill's tube.England) de numeração variada, dependendo do tamanho do animal. A manutenção anestésica foi inalatória em circuito semi-fechado, com halotano (Halothane BP[®], Nicholas Piramal India Limited. India), em uma concentração variada de 1% a 2% e oxigênio a 100%. Durante toda cirurgia os animais foram mantidos em fluidoterapia a base de Ringer Lactato a uma velocidade de 10 ml/kg/h (Ringer Lactate solution – Medopharm. Índia) e os parâmetros da frequência respiratória, frequência cardíaca e saturação parcial de oxigênio foram registados a cada 10 minutos usando pulsioxímetro acoplado (Vet/OxTM plus, Espanha) (Figura VI.A e B).




Figura VI - Imagem ilustrando o animal entubado e em manutenção anestésica inalatória, evidenciando o pulsioxímetro (A) e circuito semi-fechado (B)

Procedimento cirúrgico: Antes das cirurgias as abraçadeiras de nylon (Dutoplast, Brasil) foram autoclavadas a 121°C, durante 15 minutos. A sala de cirurgia, bem como o equipamento cirúrgico, foi devidamente desinfetado e esterilizado de acordo com a norma padrão de assépsia usadas no H.E.V.. Os animais foram tricotomizados na região inguinal direita e esquerda pré-escrotal com lâmina de bisturi número 22 (Swann Morton Sheffield. England).

Após a tricotomia o campo cirúrgico foi lavado com uma mistura de água, sabão e clorhexidina-digluconato 4% (desinfetante bactericida, Clinifar® – Dermacélsia – Penafiel - Brasil) e desinfetado com povidato de iodo (Woundine®, Kyron Laboratories. África do Sul).

Para a realização da deferentectomia com recurso a abraçadeira e ao fio de nylon, foi usada a seguinte técnica cirúrgica:

- a. Procedeu-se a palpação do cordão espermático paralelamente ao pênis;
- b. Com um bisturi, realizou-se uma incisão entre 1 a 2 cm na pele sobre o cordão espermático, entre o escroto e o anel inguinal, até a visualização da túnica vaginal comum (Figura VII); iniciou-se a cronometragem do tempo.

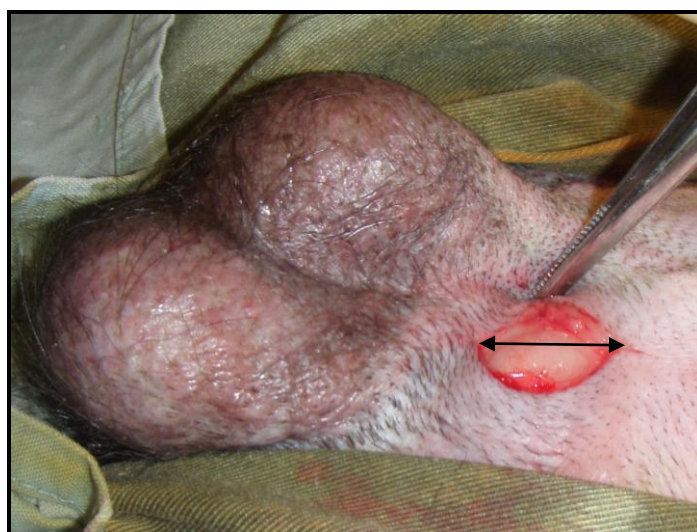


Figura VII - Imagem ilustrando a incisão (seta preta) na pele sobre o cordão espermático

- c. Após localizar a túnica vaginal comum incidiu-se sobre a mesma de forma a evidenciar a túnica vaginal própria e conseqüentemente o isolamento do ductos deferentes do cordão espermático, por meio de dissecação (Figura VIII.A e B);

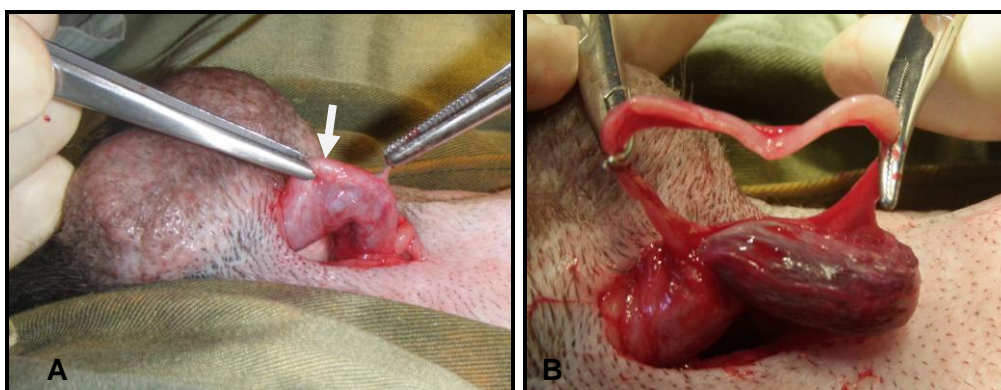


Figura VIII - Imagem ilustrando a localização do cordão espermático (seta branca) (A) e isolamento do ductos deferentes (B)

d. Ligou-se duplamente, com a abraçadeira de nylon (Dutoplast®, Brasil) nos animais do grupo I e com fio de nylon 3.0 (Nylon®, 3,0 Medgut, R.S.A) nos animais do grupo III, o ductos deferentes e removeu-se uma secção de 1,5 cm entre as ligaduras (Figura IX.A e B);

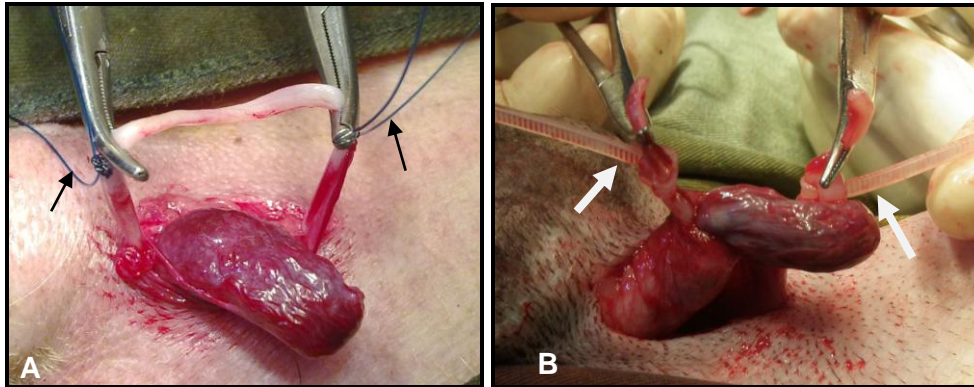


Figura IX - Imagem ilustrando ligadura dupla do ductos deferentes usando fio de nylon (A) e ligadura dupla usando abraçadeira de nylon (B)

e. Antes do fechamento da ferida cirúrgica verificou-se se havia algum tipo de hemorragia. De seguida aproximou-se as túnicas e o tecido subcutâneo, em pontos de sutura em X, usando poliglatina (CliniSorb® 3,0, CliniSut, R.S.A). A pele foi aproximada com pontos de sutura isolados simples com nylon 4.0 (Nylon®, 4,0 Medgut, R.S.A).(Figura X.A e B);

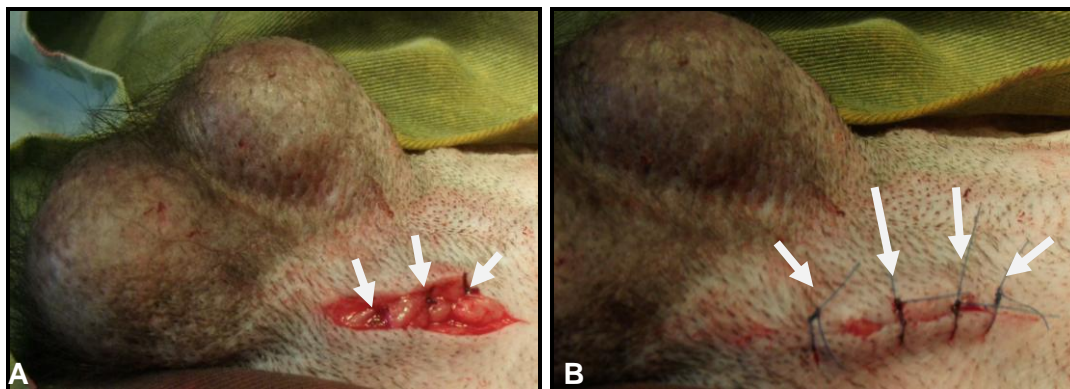


Figura X - Imagem ilustrando a aproximação do tecido subcutâneo (A) e a pele fechada com pontos de sutura simples (B)

f. Repetiu-se o mesmo procedimento no ductos deferentes contralateral (Figura XI), e depois de dar-se o último ponto de aproximação da pele, encerrou-se a cronometragem do tempo.

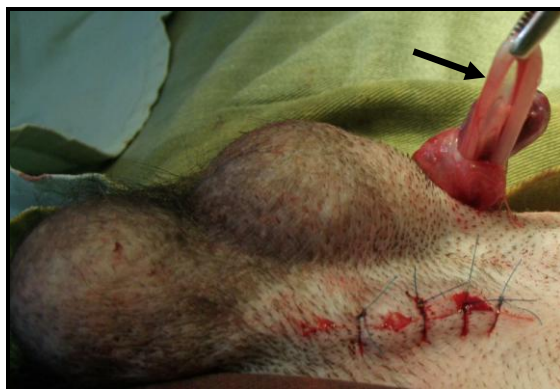

Figura XI - Imagem ilustrando a deferentectomia contralateral

Para a realização da laqueação do ductos deferentes com recurso a abraçadeira e ao fio de nylon, foi usada a seguinte técnica cirúrgica:

a. O procedimento cirúrgico usado foi similar ao da deferentectomia até a localização e isolamento do ductos deferentes. Uma ligadura simples, com a abraçadeira (Grupo II) e fio de nylon (Grupo IV), foi colocada no ductos deferentes, sem seccionar o ductos deferentes (Figura XII.A e B);

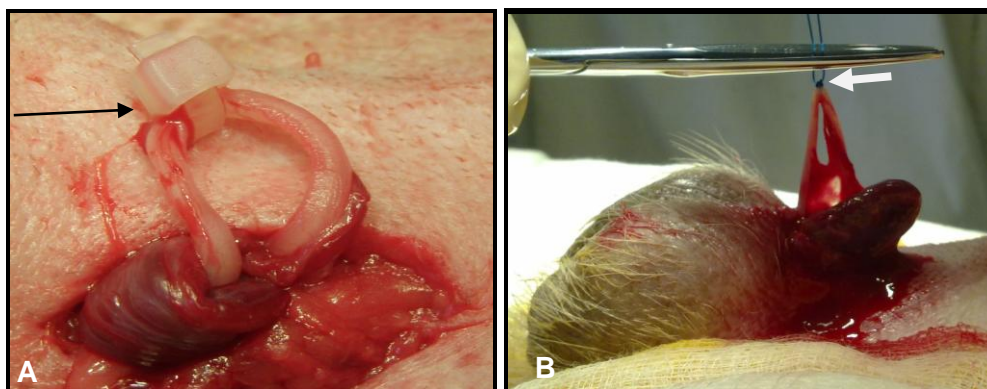


Figura XII - Imagem ilustrando a laqueação do ductos deferentes usando a abraçadeira de nylon (A) e laqueação do ductos deferentes usando o fio de nylon (B).

b. O fechamento da ferida cirúrgica foi similar ao da deferentectomia. A aproximação do tecido subcutâneo e da pele fez-se a semelhança da deferentectomia.

Fizeram parte do presente estudo dois animais monorquídeos, visto que preenchiam todos os parâmetros de inclusão e o seu sémen continha espermatozóides. Um dos animais foi submetido à deferentectomia usando o fio de nylon, e o outro foi submetido à laqueação usando o fio de nylon. Os testículos localizados na região abdominal (criptorquídeo) foram submetidos a uma orquidectomia.

Recuperação anestésica: Após a cirurgia os animais foram colocados numa sala de reanimação em decúbito lateral até a recuperação total da anestesia (Figura XIII). Em seguida foi receitado carprofeno 100 mg (Rimadyl chewable[®] 100, Pfizer, R.S.A.), por via oral, na dose de 4,4 mg/Kg, durante 3 dias. Fez-se o acompanhamento diário dos animais durante sete dias que incluía tratamento local da ferida cirúrgica com pomada cicatrizante á base de óxido de zinco (9,5 g), ácido salicílico (0,5 g), e ácido bórico (3 g) (Lauroderme Pasta[®], Baldacci Consumer Health. Lisboa) e aferimento da temperatura rectal. Após sete (7) dias, com a ferida cirúrgica seca, os pontos de sutura foram retirados.



Figura XIII - Imagem ilustrando o animal em recuperação anestésica


1.2.2.4 Determinação da concentração espermática

Para avaliação da eficácia da deferentectomia e laqueações do ductos deferentes, foram analisadas as concentrações espermáticas dos animais antes e depois da cirurgia. A colecta do sémen foi realizada em local calmo, com no máximo duas pessoas e nos períodos frescos do dia (7:30h ou 17 horas). Foram colhidas três amostras de sémen, durante três dias alternados, antes da cirurgia. Depois da cirurgia foram colhidas três amostras, uma semanalmente, tendo a primeira amostra sido colhida uma semana após a cirurgia.

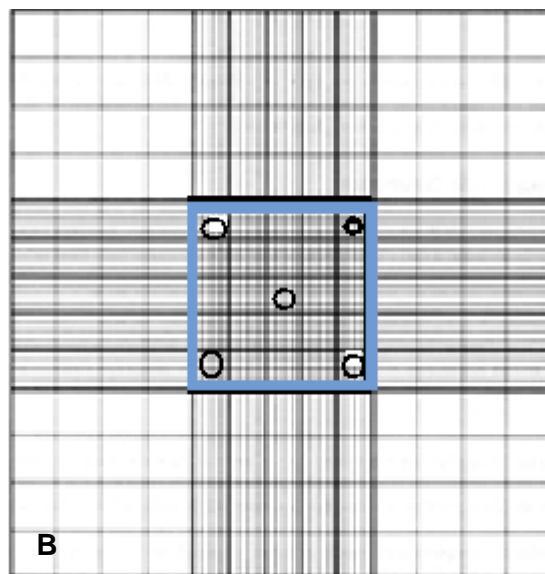
A determinação de concentração espermática foi realizada de acordo com a técnica de hematimetria descrita por Carvalho (1985) usando a câmara de Neubauer para a contagem de espermatozóides: contaram-se as células em cinco quadrados (fig XV.B) usando a ampliação 40 do microscópio, em cada quadrado contaram-se as células que se encontravam sobre a linha a esquerda e superior ao quadrado mas não os que se encontravam sobre a linha direita e inferior, no final usou-se a seguinte formula: Número de células contadas nos 80 quadrados x 10 (da diluição 1/10) x 50. A determinação da concentração espermática foi realizada no laboratório da Secção de Reprodução da Faculdade de Veterinária da UEM.



Figura XIV - Imagem ilustrando o tubo de ensaio com sémen a diluição 1:10



A



B

Figura XV - Esquema ilustrativo da camera de Neubauer (A), a área de contagem de células (B) (Carvalho, 1985).

1.3 RESULTADOS

As cirurgias com recurso a abraçadeira de nylon decorreram em média de 14 minutos para as laqueações e 19 minutos para a deferentectomia, e para as cirurgias com recurso ao fio de nylon decorreram em média de 20 minutos para as laqueações e 38 minutos para as deferentectomias (Tabela VI).

Todos os animais reagiram positivamente às cirurgias, não se registando casos de infecções ou complicações pós-operatórias graves que pudessem comprometer o estudo. No pós-operatório as temperaturas registadas variaram entre 37,3°C e 39,0°C e os pontos de sutura das feridas cirúrgicas foram retirados sete dias após a cirurgia.

Durante o estudo, dois animais deferentectomizados (um com abraçadeira e outro com fio) e um laqueado (abraçadeira de nylon) manifestaram uma ligeira inflamação testicular que desapareceu após três dias.

Após a deferentectomia, graças ao tamanho da cabeça da abraçadeira, esta foi palpável exteriormente ao nível da pele no local de aplicação, facilitando a identificação de animais deferentectomizados ou que sofreram laqueação dos ductos deferentes.

Antes da deferentectomia ou laqueação, mediante estimulação manual na base do pénis dos cães estes responderam ejaculando cerca de 2 minutos após o início da estimulação, o ejaculado tinha um volume médio de 1ml. As concentrações espermáticas antes das cirurgias variaram de 13.667 esp/mm³ à 114.833 esp/mm³ (Tabela VII), a azoospermia verificou-se na primeira semana após as cirurgias em todos animais e manteve-se durante as 3 semanas pós-cirúrgicas do estudo.

Tabela VI. Duração das cirurgias.

Animal	Deferentectomia com abraçadeira de nylon	Deferentectomia com fio de nylon	Laqueação do ductos deferentess com abraçadeira de nylon	Laqueação do ductos deferentess com fio de nylon
1	21 minutos	40 minutos	15 minutos	20 minutos
2	19 minutos	30 minutos	15 minutos	22 minutos
3	17 minutos	45 minutos	13 minutos	18 minutos
Média	19 minutos	38 minutos	14 minutos	20 minutos

Tabela VII. Valores da concentração espermática antes das cirurgias (espermatozoides/mm³).

Animal	1	2	3	4	5	6	7	8	9	10	11	12
Colheita 1	59000	125000	74500	52000	40000	20000	46000	37000	27000	124500	60000	45000
Colheita 2	54500	83000	66500	54000	42500	11000	60000	37000	34000	109000	55000	47500
Colheita 3	60500	109000	68500	78500	42500	10000	55000	42500	40500	111000	57500	47500
Média	58000	105667	69833	61500	41667	13667	53667	38833	33833	114833	57500	46667

1.4 DISCUSSÃO

O principal critério de selecção para inclusão dos animais para o presente estudo teve como objectivo reduzir os factores que poderiam influenciar nos resultados, de acordo com Kerr (1991), a hematologia e a urinálise são exames complementares básicos que transmitem o panorama do estado clínico do animal, sendo necessário antes de qualquer intervenção cirúrgica.

Segundo Matos (2007), as abraçadeiras de nylon têm sido comumente empregadas em várias actividades cirúrgicas. Neste contexto, o fio do mesmo material (nylon) foi escolhido para análise comparativa na deferentectomia e laqueação dos ductos deferentes. Boothe (1998) adverte que o fio de nylon bem como outros fios de sutura, quando empregues em uma ligadura há que se ter o maior cuidado em dar nós firmes e seguros de modo que a ligadura não ceda à pressão no local de aplicação.

A abraçadeira de nylon possui um sistema de auto-travão que facilitou as manobras do cirurgião durante o seu uso nas cirurgias, pois o cirurgião só se limitou a fechar a abraçadeira até ao final, sem necessitar de esforço nem de grandes manobras. Esta constatação é sustentada por Oliveira (2006), que observou em seu estudo que uma vez accionado o sistema de guia auto-travante da abraçadeira, a sua irreversibilidade proporciona o fechamento progressivo e o deslocamento de sua alçada para o local de fixação, evitando escape e afrouxamento.

Como se verificou nos resultados do presente estudo, o uso da abraçadeira de nylon para além de facilitar as manobras do cirurgião economizou o tempo da cirurgia. Esta diminuição do tempo reduz o custo da cirurgia, diferentemente do que acontece quando se emprega o fio de nylon onde a técnica do anudado acarreta um tempo maior. O mesmo foi observado por Costa Neto *et al.* (2009), onde a necessidade de realização de nós cirúrgicos cuidadosos contribuiu para o aumento considerável dos tempos cirúrgicos.

Em relação ao tempo de cirurgia, a laqueação dos ductos deferentes realizou-se em menor tempo comparando com as deferentectomias e foi relativamente menos honerosa, uma vez que na deferentectomia fez-se duas ligaduras (ligadura dupla), enquanto que na laqueação dos ductos deferentes fez-se uma ligadura simples, reduzindo assim o tempo cirúrgico.

De referir que não se verificaram diferenças ao nível dos resultados da deferentectomia em comparação com os da laqueação dos ductos deferentes, porém não se pode afirmar categoricamente que se possa optar pela laqueação ao invês da deferentectomia, uma vez que se trata de um método menos invasivo e menos traumático, sendo necessário fazer um estudo mais aprofundado de maneira a verificar a eficácia da laqueação dos ductos deferentes por um período mais longo, pois, segundo Silva (2009), uma vez que o nylon apesar de ser descrito como material inabsorvível, a hidrólise progressiva pode causar uma perda gradual de até 20% de sua resistência a tracção anualmente.

No que concerne a capacidade de resistência à pressão no ductos deferentes de ambos materiais, considerou-se satisfatória a partir do momento que no ejaculado não continha espermatozóides após a cirurgia, significando que tanto o fio de nylon como a abraçadeira de nylon garantiram uma ligadura segura no ductos deferentes de modo que cessou-se o fluxo de espermatozóides do epididimo para uretra, não havendo diferença entre ambos materiais, o que vai de acordo com o descrito por Oliveira (2006), Miranda *et al.* (2006), Silva (2009) e Silva *et al.* (2009) que referem que a abraçadeira de nylon é um material resistente a tracção sem demonstrar sinais de fragilidade, por outro lado o fio de nylon quando empregue com nós seguros e também um material resistente a tracção.

Durante o período do estudo foi possível identificar a cabeça da abraçadeira de nylon em animais submetidos à deferentectomia e laqueação do ductos deferentes, o que dificilmente ocorreu em animais que foram submetidos a estes tipos de cirurgias com o fio de nylon, podendo assim usar-se este detalhe como meio identificador de animais deferentectomizados e submetidos a laqueação do ductos deferentes.

Em relação as inflamações testiculares verificadas nos três animais após a cirurgia vai de acordo com Hedlund (2005), que refere que até 72 horas após uma deferentectomia uma ligeira inflamação e desconforto é de se esperar. Por outro lado, Silva (2009), constatou que o nylon provoca uma reacção inflamatória de pequena extensão e por tempo limitado.

O presente estudo não tinha como objectivo avaliar a capacidade reprodutiva, sequer a qualidade do sémen dos animais em estudo. Era importante proceder a verificação da presença e quantificação dos espermatozóides no ejaculado antes e depois das cirurgias de modo a avaliar a eficácia do uso da abraçadeira de nylon em relação ao fio de nylon. Pois, segundo Hedlund (2005), após a deferentectomia os espermatozóides permanecem no ejaculado canino por mais três semanas, período que pode ser encurtado por uma lavagem do ductos deferentes com jacto de soro fisiológico na altura da deferentectomia com o objectivo de reduzir o número de espermatozóides que se encontram na porção do ductos deferentes em contacto com a uretra.

No presente estudo não se realizou nenhum tipo de lavagem do ductos deferentes, mas pôde-se observar que na primeira semana após a deferentectomia e laqueação dos ductos deferentes, a concentração espermática havia reduzido a zero, que pode ser justificado pelo facto de os animais terem sido submetidos a colheita de sémen durante três dias seguidos antes das cirurgias, podendo assim, levar a um esgotamento dos espermatozóides.

Outro factor que poderá ter influenciado é a micção, como se pôde verificar nos resultados da urinálise porções de células espermáticas expelidas juntamente com a urina, quando estas se encontram presentes na uretra ou proximidades da mesma. Segundo Kerr (1991), células espermáticas podem ser observadas em urina de machos pelo facto do ejaculado e a urina serem expelidos pela mesma via – a uretra.

1.5 CONCLUSÃO

À análise dos resultados nas condições experimentais do presente estudo permite concluir que:

- A abraçadeira de nylon é mais prática e segura quando é empregue em ligaduras na deferentectomia comparado ao fio de nylon;
- Não existe diferença entre a abraçadeira de nylon e o fio de nylon, no que diz respeito a eficácia na castração, sendo ambos materiais eficazes neste tipo de cirurgias;
- O tempo de cirurgia é menor, com uso da abraçadeira de nylon em comparação com o fio de nylon;
- A abraçadeira de nylon e o fio de nylon não causam nenhum efeito colateral pós cirúrgico grave;
- Pode-se usar a cabeça da abraçadeira (palpável) para identificar animais deferentectomizados ou laqueados.
- A laqueação é menos onerosa e leva menos tempo em relação a deferentectomia.

1.6 RECOMENDAÇÕES

- Realização do estudo futuramente abarcando um maior número de animais como amostra;
- Realização de uma futura laparotomia exploratória no local da cirurgia para observar o comportamento a longo prazo da abraçadeira de nylon no organismo animal;
- Realização de estudos posteriores com vista a observar a reversibilidade da deferentectomia bem como da laqueação em cães adultos, que se provou ser possível em seres Humanos;
- Realização de estudos comparando o comportamento social dos animais submetidos a orquidectomias, deferentectomias e/ou laqueação dos ductos deferentes.

REFERÊNCIAS BIBLIOGRÁFICAS

ALFONSO, C.G. (1990). Tratado de operaciones en Veterinaria. Madrid. pp. 563

ARTHUR, G.H.; NOAKES, D.E.; PEARSON, H. (1983). Veterinary Reproduction and Obstetrics. 6th. Ed.: Bailliere Tindall. pp. 521-522.

BELZILE, A. (1988). Preliminary report on masturbation of Ranch-Raised Foxes. I Congress International Fisiopatology. Milão. pp. 33-35

BOOTHE, H.W (1998). Suture materials and tissue adhesives. In: Textbook of small animal surgery. Ed.: Slatter, D.H. Saunders. Philadelphia. pp. 334-344.

CARVALHO, C.M.; (1985). Fisiologia Animal – Manual teórico e Prático. Livraria Almedina. Coimbra. pp: 106-108.

CASTRO, R.D.; PACHALY, J. R.; MONTIANI – FERREIRA, F. (2004). Técnica alternativa para ligaduras vasculas em massa na ovariohisterectomia em cadelas. Arquivo Ciências Veterinária Zoo. V. 7, n 2, pp 44-50

CHAVEZ – CARTAYA, R.; JIRON-VEGAS, A.; SILVA, P.; ARRETTA, M.; PINO-DESOLA, G.; VEGAS, A.M.; PIFANO, E. (1992). Adjustable nylon ties for abdominal wall closure. The american journal of surgery. 163: 100-102

COSTA NETO, J.M.; D'ASSIS, M.J.M.H; MARTINS FILHO, E.F.; SACRAMENTO, T.G.; MORAES, V.J; MENEZES, I.D.S; GUIMARÃES, J.E.; BASTOS, B.L.; (2009). Emprego da abraçadeira de náilon na orquiectomia em caprinos. Revista Brasileira Saúde e Produção Animal. 10: 615-624.

COSTA NETO, J.M.; D'ASSIS, M.J.M.H; MARTINS FILHO, E.F.; SACRAMENTO, T.G.; GOMES JUNIOR, D.C; MORAES, V.J.; SILVA, W.M.; (2008). Reposta tecidual local ao implante da abraçadeira e do fio cirúrgico de náilon em músculo de ratos. Revista Brasileira Saúde e produção Animal. 9:25-30.

DERIVAUX, J. (1982). Reproduccion de los animales domesticos. 2ª Ed. Editorial Acribia, Zaragoza. pp 139, 177, 182.

FILHO, A.M. (1987A). Reprodução dos animais. 6ª Ed. Editora Sulina. Porto Alegre. Vol.1 pp. 49-57.

FILHO, A.M. (1987B). Inseminação Artificial. 6ª Ed. Editora Sulina. Porto Alegre. Vol.2 pp. 413-423.

Healthwise-for every healty decision-web medical; (2008); Vasectomy; disponível em <http://www.healthwise.webmedical/vasectomy>; Acessado em 07 de julho de 2010

HEDLUND, C.S. (2005). Cirurgia de tecidos moles. In: Cirurgias de pequenos animais. Ed.:Fossum, T.W.; Hedlund, C.S.; Hulse, D.A.; Johnson, A.L.; Seim III,H.B.; Willard, M.D.; Carrol, G.L. Roca. 2ª Ed. São Paulo. pp.622.

HERING, F.L.O.; GABOR, S.; ROSENBERGER, D. (1993). Bases técnicas e teóricas de fios e suturas. Roca. São Paulo. pp.232.

HOWE, L.M.; (2006). Surgical methods of contraception and sterilization. Theriogenology. 66:500–509.

KERR, M.G.; (1991). Veterinary Laboratory Medicine, clinical biochemistry and haematology. Oxford, Londres. pp.127-128.

LIMA, A. F. M.; LUNA, S. P. L.; RODRIGUES, M. M. P.; QUITZAN, J. G.; (2010). Avaliação histológica e videolaparoscópica de ligaduras dos pedículos ovarianos realizados com mononáilon agulhado ou abraçadeiras auto-estáticas de náilon em cadelas submetidas à ovariossalpingohisterectomia pela técnica do gancho. ARS veterinaria. Jaboticabal. São Paulo. 26:066-070.

MATOS, W. P.; (2007) Estudo comparativo das reações teciduais produzidas pela abraçadeira de náilon e o fio de náilon cirúrgico implantados na musculatura de ratas. Disponível em: <<http://www.cirurgia.vet.ufba.br/uploads/2008/09/13wellington2007abracadeiraenylon.pdf>>

Acessado em: 07 de julho de 2010.

MIRANDA, A.H.; SILVA, L.A.F.; TAVARES, .A.; AMARAL, A.V.C.; MIRANDA, H.G.; (2006). Abraçadeira de Náilon: Resistência à tração em testes físicos e seu emprego como cerclagem no fêmur de cães. Ciência Animal Brasileira. 7: 299-307.

MIRANDA, A.H.; SILVA, L.A.F.; TAVARES, G.A.; LIMA, A.M.V.; AMARAL, A.V.C.; MIRANDA, H.G.; FRANCO, L.G; ROCHA, L.A.; OLIVEIRA, K.S.; SILVA, E.B. (2004). Avaliação da resistência à tração da abraçadeira de náilon utilizada como cerclagem na redução de fracturas em cães. *Ciência Animal Brasileira*. 7:199-201.

OLIVEIRA, M.S. (2006). Utilização de abraçadeiras de náilon para hemostasia preventiva na ovariosalpingohisterectomia em gatas; Trabalho de culminação de estudos. Escola de Medicina Veterinária da Bahia. Bahia. Brasil. pp. 11-12, 33 e 36.

RAHAL, S.C.; ROCHA, N.S.; FIGUEIREDO, L.A.; IAMAGUTI (1997). Estudo comparativo das reações teciduais causadas pela “linha de pesca” (poliamida) e o fio de náilon cirúrgico. *Ciência Rural*. Santa Maria, 28:89-93.

SAMPAIO, R.L.; (2009). Técnica operatória e anestesiologia *in* seminários aplicados. Goiania. Pp 15-17

SCHUTTE, A.P.; BEZUIDENHOUT, J.P. (1985). *Journal South Africa Veterinary Medicine Assistant*. 36: 345.

SEAGER, S.W.J., PLATZ, C.C.; FLETCHER, W.S. (1985). *Journal Reproduction And Fertility*: 45: 189.

SILVA, L.A.F; ARAUJO, G.R.S.;MIRANDA, A.H.;RABELO, R.E.; GARCIA. A.M.; SILVA, O.C.; ARAUJO, I.F.L.; MACEDO, S.P.; SOUSA, J.N.; FIORAVANTI, M.C.S.; OLIVEIRA, K.S.; AMARAL, A.V.C; SILVA, E.B. (2004). Ovariohisterectomia em cadelas: uso da abraçadeira de náilon na hemostasia preventiva. *Ciência Animal Brasileira*: 10: 100-102.

SILVA, L.A.F.; COSTA, A.C.; SOARES, L.K.; BORGES, N.C.; FERREIRA, J.L.; CARDOSO, L.L.; (2009). Orquiectomia em bovinos empregando abraçadeira de náilon na hemostasia preventiva: efeito da estação do ano, método de contenção e técnica cirúrgica. *Ciência Animal Brasileira*. 10: 261-270.

SILVA FILHO, J.M.; PALHARES, M.S.; VIANNA, L.R.; GARCIA, T. R.; MARÇOLLA, R.; (2009). Uso da braçadeira de nylon, de sistema insulock, na ligadura do cordão espermático, em castração aberta de eqüinos. *Ciência Animal Brasileira*. 10: 81-85.

SILVA, L.S.; (2009). Aplicabilidade e Reação tecidual dos fios de sutura; Seminário (Pós-graduação em ciência animal), Universidade Federal de Goiás. pp 1-2.

SORBELO, A.A.; GIODUGLI, J.N.; ANDRETTO, R. (1998). Nova alternativa para ligaduras em cirurgias video-endoscópicas ou convencionais, com emprego de fitas de nylon em estudo experimental. Revista Brasileira de Coloproctologia. Rio de Janeiro. 19: 1540-1558.

VASECTOMY INFORMATION – DRB; (2010); history of vasectomy. Disponível em: <http://www.vasectomy-information.com/moreinfo/history.htm>. acessado em 07 de julho de 2010.

ANEXOS

Anexo I. Valores do hemograma pré cirúrgico dos animais submetidos a deferentectomia e laqueação dos ductos deferentes.

Animal	1	2	3	4	5	6	7	8	9	10	11	12	Valores médios (Meyer et al., 1992)
Hg.	14,6	14,9	14,6	13,7	13,9	18	18	13,4	14	15,8	14,3	13,1	12-18g/L
Ht.	41	44	42	39	42	56	54	39	35	47	36,5	47	37-55%
Eritr.	6,8	6,49	6,8	5,98	5,81	10,3	5.82	5,6	5	6,75	5,75	5,9	5,5-8,5 × 10 ⁶
Leuc.	10,2	11,5	11	8,25	5,25	---	10	5,5	6	9,2	11,9	11	6-18x 10 ³
N.j	4	2	2	2	4	3	3	2	3	3	3	3	0-3%
N.a	63	58	68	56	58	70	64	65	60	63	65	62	60-77%
Linf.	21	37	28	24	26	28	14	30	25	27	20	32	12-30%
Mon.	1	1	1	0	2	4	2	1	1	0	2	4	3-10%
Eos.	11	30	1	28	20	12	7	22	12	4	20	6	0-10%

Anexo II. Valores da urinálise pré cirúrgico dos animais submetidos a deferentectomia e laqueação dos ductos deferentes.

Animais	1	2	3	4	5	6	7	8	9	10	11	12
Aspecto	Tu	Tu	Tu	Tu	Tu	Tu	Tu	Tu	Tu	Tu	Tu	Tu
Cor	Am.	Am.	Am.	Am	Am	Am	Am	Am	Am	Am	Am	Am
SG.	1,030	1,010	1,030	1,020	1,020	1,010	1,020	1,010	1,020	1,030	1,030	1,030
pH	5.0	7,5	7,0	6,5	6,5	7	6,5	7	6,5	7	6,5	6,5
Sangue	-	-	-	-	-	-	-	-	-	-	-	-
Prot.(mg/dl)	30	100	30	100	100	30	30	30	30	30	30	30
Glucose	-	-	-	-	-	-	-	-	-	-	-	-
C.C	-	-	-	-	-	-	-	-	-	-	-	-
Billir.	-	-	-	-	-	-	-	-	-	-	-	-
Urobilin.	-	-	-	-	-	-	-	-	-	-	-	-
S. biliares	-	-	-	-	-	-	-	-	-	-	-	-
Eritr.	-	-	-	-	-	-	-	-	-	-	-	-
Leu(leu/ml)	70	70	70	70	70	70	70	70	70	70	70	70
Cilindros	+++	-	+	+++	+	-	+	+	+	+	+	-
Cristais	-	-	-	-	-	-	-	-	-	-	-	-

Esper.	+	+	-	-	+	-	+	+	-	+	+	-
---------------	---	---	---	---	---	---	---	---	---	---	---	---